

Maciej Krzakowski¹, Krzysztof Zieniewicz², Andrzej Habior^{1,3}, Andrzej Horban²,
 Włodzimierz Olszewski¹, Janusz Cianciara², Krzysztof Simon⁴, Marek Hartleb⁵,
 Jarosław Reguła^{1,3}, Ryszard Pacho², Olgierd Rowiński², Bogna Ziarkiewicz-Wróblewska^{2,1},
 Marek Krawczyk², Piotr Małkowski², Jacek Jassem⁶

¹Centrum Onkologii — Instytut w Warszawie

²Warszawski Uniwersytet Medyczny

³Centrum Medyczne Kształcenia Podyplomowego w Warszawie

⁴Akademia Medyczna we Wrocławiu

⁵Śląski Uniwersytet Medyczny w Katowicach

⁶Gdański Uniwersytet Medyczny

Rak wątrobowokomórkowy — rozpoznanie i leczenie

Hepatocellular carcinoma — diagnosis and treatment

Adres do korespondencji:

prof. dr hab. med. Maciej Krzakowski
 Centrum Onkologii — Instytut
 im. Marii Skłodowskiej-Curie
 ul. Roentgena 5, 02-781 Warszawa
 e-mail: sekretariat4@coi.waw.pl

STRESZCZENIE

Rak wątrobowo-komórkowy najczęściej jest następstwem wirusowego zapalenia wątroby. W ciągu ostatnich dekad wskaźniki zachorowalności i umieralności zwiększają się. U większości chorych nowotwór rozpoznaje się w zaawansowanym stadium. Możliwość określenia populacji o zwiększonym ryzyku wystąpienia nowotworu uzasadnia prowadzenie u chorych z marskością programu wczesnego wykrywania za pomocą obrazowania wątroby w odstępach 6-miesięcznych. Rozpoznanie powinno być oparte na ocenie stanu klinicznego łącznie z obrazowaniem i badaniem mikroskopowym. Resekcja jest leczeniem z wyboru u chorych z ograniczeniem choroby do jednej okolicy wątroby i jej prawidłową czynnością oraz nieobecnością cech wrotnego nadciśnienia. Przeszczepienie wątroby stanowi najlepszą metodę w przypadku niewielkich zmian stwierdzonych w przebiegu marskości wątroby. Chemoembolizacja i termoablacja są skutecznymi metodami postępowania w przypadku niewielkich zmian o średnicy do 3 cm w przypadku braku możliwości ich resekcji lub przed transplantacją wątroby. Systemowa chemioterapia ma niewielką wartość, natomiast zastosowanie sorafenibu — drobnocząsteczkowego inhibitora angiogenezy — może przedłużyć czas przeżycia u wybranych chorych.

Słowa kluczowe: rak wątrobowokomórkowy, resekcja wątroby, przeszczepienie wątroby, systemowe leczenie

ABSTRACT

Hepatocellular carcinoma usually is a consequence of underlying viral hepatitis. Both, the incidence and mortality rates have increased in recent decades. The majority of patients are still diagnosed with advanced disease. The identifiable population at risk of development malignancy makes early detection a realistic possibility and every 6 months liver imaging is currently recommended for patients with cirrhosis. The diagnosis should be based on clinical findings together with radiologic imaging and microscopic examination. Resection is preferred treatment for patients with the disease confined to one region of the liver and preserved hepatic function with no evidence of portal hypertension. Liver transplantation is the best option for small lesions found in cirrhosis. Chemoembolization and thermoablation are effective methods of treatment of small — up to 3 cm in diameter — lesions in patients who otherwise are not candidates for resection or as a bridge to liver transplantation. Systemic chemotherapy is of marginal value, whereas the use of sorafenib — a small-molecule angiogenesis inhibitor — may prolong survival in well-selected patients.

Key words: hepatocellular carcinoma, liver resection, liver transplantation, systemic therapy

Wstęp

Postęp wiedzy na temat etiopatogenezy oraz ewolucja możliwości rozpoznawania i leczenia raka wątrobowokomórkowego (HCC, *hepatocellular carcinoma*) uzasadniają konieczność aktualizacji zasad postępowania diagnostyczno-terapeutycznego. Istotną przyczyną jest potrzeba ścisłej współpracy specjalistów wielu dziedzin w postępowaniu u chorych z rozpoznaniem HCC. Opracowanie przygotował zespół specjalistów chorób zakaźnych i hepatologii, gastroenterologii, radiodiagnostyki, patomorfologii, chirurgii i transplantologii oraz onkologii na podstawie przeglądu aktualnego piśmiennictwa.

Opracowanie zawiera zalecenia postępowania, jednak nie może być podstawą do podejmowania indywidualnych decyzji, które oprócz aspektów medycznych muszą również uwzględniać uwarunkowania organizacyjne i możliwości finansowe poszczególnych jednostek systemu ochrony zdrowia.

Epidemiologia, etiologia i czynniki ryzyka

Około 80% pierwotnych nowotworów wątroby stanowi HCC, który zajmuje piąte miejsce pod względem częstości występowania na świecie. Liczba zachorowań wynosi obecnie około 630 tysięcy rocznie i stale wzrasta (np. w Stanach Zjednoczonych odnotowano 3-krotny wzrost w latach 1975–2005) [1]. Większość zachorowań (około 80%) dotyczy krajów południowo-wschodniej Azji i Afryki. Rocznie na świecie z powodu HCC umiera około 500 tysięcy chorych (trzecia przyczyna zgonów z powodu nowotworów) [2–4]. Wskaźniki zachorowalności na HCC różnią się znacznie pod względem geograficznym (najwyższe w krajach Afryki leżących na południe od Sahary i w południowo-wschodniej Azji — 20–150/100 tysięcy, niższe we wschodniej i południowo-wschodniej części Europy i w krajach basenu Morza Śródziemnego oraz Japonii — 5–20/100 tysięcy i najniższe w Stanach Zjednoczonych, Skandynawii i Europie Centralnej — poniżej 5/100 tysięcy mieszkań-

ców). Na podstawie szacowanej liczby zakażonych wirusami zapalenia wątroby typu B (HBV, *hepatitis B virus*) i C (HCV, *hepatitis C virus*) w Polsce oraz zachorowalności na HCC w podobnych populacjach europejskich ocenia się, że w Polsce nowotwór występuje rocznie u 2–3 tysięcy chorych (wskaźnik zachorowalności — około 5/100 tysięcy z przewagą mężczyzn) [5, 6].

Rak wątrobowokomórkowy może występować w każdym wieku. W krajach Afryki i Azji dotyczy najczęściej osób między 20. i 40. rokiem życia, natomiast w krajach o niskiej zachorowalności zwykle występuje później (50.–60. rok życia).

Do rozwoju HCC dochodzi przede wszystkim u chorych z marskością pozapalną wątroby (80–90%), która wiąże się z zakażeniami HBV lub HCV oraz ich współwystępowaniem. U chorych z marskością wątroby HCC jest najczęstszą przyczyną zgonu. W krajach Azji i Afryki zachorowania na HCC wiążą się przede wszystkim z zakażeniem HBV, natomiast w Europie (w tym Polska) i w Stanach Zjednoczonych oraz Japonii częściej zależą od zakażenia HCV (tab. 1) [1, 3, 7, 8].

Liczba osób zakażonych HBV na świecie wynosi ponad 350 milionów — częstość występowania jest regionalnie zróżnicowana i zależy od wielu czynników, wśród których najważniejszym jest endemiczność zakażeń [2, 9]. W Polsce liczba nowych zakażeń HBV podczas ostatniej dekady zmniejszyła się do poniżej 2 tysięcy rocznie w związku z powszechnymi szczepieniami i poprawą warunków sanitarnych [10]. Ryzyko HCC dotyczy głównie osób zakażonych 20–50 lat temu, czyli „nosicieli” powierzchniowego antygenu wirusa typu B (prawdopodobnie około 300 tysięcy). Ryzyko wystąpienia HCC jest 100-krotnie większe u osób zakażonych HBV. Szybka integracja genetycznego materiału wirusa i gospodarza po zakażeniu umożliwia rozwój HCC w morfologicznie zdrowej wątrobie, ale w Polsce występowanie HCC u osób bez marskości wątroby stwierdza się bardzo rzadko w porównaniu z dużą częstością rozpoznania w zaawansowanym stadium choroby. Skuteczne leczenie przeciwwirusowe istotnie obniża ryzyko zachorowania na HCC. Utajone zakażenie HBV, z potwierdzoną obecnością DNA wirusa w wątrobie i brakiem materiału genetycznego w surowicy,

Tabela 1. Czynniki ryzyka rozwoju pierwotnego raka wątrobowo-komórkowego [1, 3, 7, 8]

Table 1. Risk factors of developing hepatocellular carcinoma [1, 3, 7, 8]

	Europa	Ameryka Północna	Azja i Afryka	Japonia
HCV	60–70%	50–60%	20%	70%
HBV	10–15%	20%	70%	10–20%
Alkohol	20%	20%	10%	10%

HCV (*hepatitis C virus*) — wirus zapalenia wątroby typu C; HBV (*hepatitis B virus*) — wirus zapalenia wątroby typu B

stanowi istotną część tak zwanych marskości kryptogennych i jest również czynnikiem zwiększonego ryzyka rozwoju HCC [11].

W zakażeniu HCV nie dochodzi do integracji materiału genetycznego wirusa z DNA hepatocytu. Około 20% — spośród ponad 170 milionów osób zakażonych HCV na świecie — jest potencjalnie narażonych na powstanie HCC. U 2–8% osób z marskością wątroby związaną z zakażeniem HCV zwykle po 30–40 latach trwania zakażenia występuje HCC [2, 3, 12]. U większości osób zakażonych HCV w Polsce — ogółem około 700 tysięcy — do zakażenia doszło 30–50 lat wcześniej w związku z przetoczeniami krwi i preparatów krwiopochodnych przed opracowaniem diagnostycznych testów oraz wskutek stosowania źle sterylizowanych igieł i strzykawek wielokrotnego użytku. W Polsce nie jest znana dokładna liczba chorych na marskość wątroby związaną z zakażeniem HCV (obserwacje hepatologicznych ośrodków wskazują, że wynosi ona kilka tysięcy chorych). Występowanie HCC u osób zakażonych HCV bez zaawansowanej patologii wątroby jest rzadkie i wiąże się z innymi czynnikami ryzyka (leki, substancje chemiczne, alkohol). U około 10% chorych z zakażeniem HCV w Polsce stwierdza się mieszane zakażenie HCV i HBV, które wiąże się z dużym ryzykiem rozwoju HCC w związku z nieskutecznością leczenia i szybkim rozwojem marskości [13].

Ryzyko rozwoju HCC dotyczy kobiet i mężczyzn z alkoholową chorobą wątroby (np. w Stanach Zjednoczonych częstość występowania HCC na tym tle wynosi 8–9/100 tysięcy mieszkańców rocznie). Alkoholowe stłuszczenie i zapalenie wątroby przyspiesza postęp włóknienia w przebiegu różnych patologii wątroby (np. w zakażeniu HCV rozwój marskości skrócony z 30–40 do 10–15 lat) [14]. Przewlekłymi chorobami wątroby, w których — zwłaszcza w okresie marskości — stwierdza się występowanie HCC, są pierwotna żółciowa marskość oraz autoimmunologiczne zapalenie wątroby. Zapadalność na HCC u chorych w wymienionych stanach jest znacznie rzadsza niż w przypadku pozapalnej marskości [15].

Nowym czynnikiem ryzyka HCC jest niealkoholowe stłuszczenie wątroby, które u części chorych prowadzi do zapalenia i marskości [16]. Choroba stanowi fragment zespołu metabolicznego (otyłość, stłuszczenie wątroby, dyslipidemia, cukrzyca typu 2 i nadciśnienie tętnicze), który jest cywilizacyjną chorobą XXI wieku [17]. Szacuje się, że zespół metaboliczny (w tym stłuszczenie wątroby) można rozpoznać u przynajmniej 20% Polaków. Wykazano również związek między przyjmowaniem leków należących do różnych grup (np. metotreksat, metyldopa, androgeny, anaboliczne steroidy i antykoncepcyjne środki zawierające estrogeny) i rozwojem HCC. Dziedziczne choroby metaboliczne — pierwotna hemochromatoza, tyro-

zynemia (typ I), galaktozemia, porfiria i niedobór alfa 1-antytrypsyny — zwiększają ryzyko rozwoju HCC (np. 300-krotny wzrost ryzyka w marskości wątroby na tle hemochromatozy).

Objawy i naturalny przebieg

W początkowych okresach rozwoju objawy kliniczne HCC mogą być podobne do obserwowanych u chorych w przebiegu marskości o podobnym zaawansowaniu bez współwystępowania nowotworu. W późniejszym okresie objawem nowotworu może być szybkie i pozabawione uchwytnych przyczyn pogorszenie czynności wątroby z wystąpieniem żółtaczki, wodobrzusza lub encefalopatii. Objawy zależne od nowotworu (ból w nadbrzuszu, utrata masy ciała, brak łaknienia i osłabienie) pojawiają się zwykle w znacznie zaawansowanym okresie choroby. Bardzo rzadko pierwsze objawy HCC wynikają z krwawienia do jamy otrzewnej z brzeżnie położonego guza lub wiążą się z przerzutami do innych narządów.

W przypadku chorych objętych planowym nadzorem z powodu marskości wątroby w chwili rozpoznania HCC objawy zależne od nowotworu mogą nie występować, a jedynie można stwierdzić objawy i/lub powikłania marskości wątroby. Natomiast u osoby, której systematycznie nie badano z powodu przewlekłej choroby wątroby, HCC rozpoznaje się zazwyczaj w fazie zaawansowanej z typowymi dla nowotworu objawami. Niekiedy — w przypadku zmian o znacznych rozmiarach — mogą pojawiać się objawy cholestazy oraz wzrost aktywności zasadowej fosfatazy i g-glutamylotranspeptydazy [18].

Wzrost HCC jest stosunkowo powolny. Sekwencja przemiany od guzka regeneracyjnego w marskości przez guzek dysplastyczny do raka zajmuje wiele miesięcy, a wzrost zmiany niewykrywalnej w badaniach obrazowych do ogniska o średnicy około 2 cm trwa 4–12 miesięcy [19]. Naturalny przebieg HCC zależy od zaawansowania marskości, szybkości wzrostu nowotworu i wpływu na czynność wątroby, naciekania naczyń oraz rozsiewu do sąsiednich i odległych narządów. Niekiedy HCC wytwarza peptydy i związki hormonopodobne, które mogą być źródłem zespołów paranowotworowych (objawowe hipoglikemie, erytrocytoza, hiperkalcemia oraz wodnista biegunka). W przebiegu HCC może występować wiele zmian skórnych (zapalenie skórno-mięśniowe, pęcherzyca liściasta, rogowacenie słoneczne, późna porfiria skórna, łupież okrągły).

Przeżycie chorych z rozpoznaniem HCC postawionym w fazie objawowej i stadium uniemożliwiającym wycięcie zwykle wynosi kilka miesięcy. Roczna umieralność z powodu HCC jest zbliżona do współczynnika zachorowalności [20].

Rozpoznawanie

Nieinwazyjna diagnostyka obrazowa

W rozpoznawaniu HCC najczęściej wykorzystywanymi, nieinwazyjnymi metodami obrazowania są ultrasonografia (USG, *ultrasonography*) po podaniu środka cieniującego oraz badania komputerowej tomografii (CT, *computed tomography*) i magnetycznego rezonansu (MR, *magnetic resonance*). Obraz uzyskiwany w wymienionych badaniach jest charakterystyczny, ale należy pamiętać o występowaniu odmian i postaciach rzadziej spotykanych.

Zwapnienia w obrębie guza występują rzadko (do 10%) i są najlepiej widoczne w badaniu CT przed podaniem kontrastu. Wysycenie nowotworu niekiedy różni się od pozostałego miększu wątroby i odznacza się niską echogenicznością w obrazie USG, hipodensyjnością w badaniu CT i niższym od pozostałego miększu sygnałem w badaniu MR. Po podaniu kontrastu wysycenie guza ulega znacznemu zwiększeniu w fazie tętnicznej badania. Zazwyczaj HCC jest najlepiej widoczny w późnej fazie tętnicznej (między 30. i 42. sekundą po podaniu kontrastu przez strzykawkę automatyczną z szybkością 4–6 ml/sekundę do żyły odłokciowej). W guzie — po krótkim okresie znacznego wzmocnienia kontrastowego — dochodzi do wypłukania kontrastu i jego wysycenie jest mniejsze niż otaczającego niezmiennego miększu wątroby (faza wrotno-mięszowa między 70. i 90. sekundą od początku badania). Powolne wypłukiwanie kontrastu dotyczy HCC ze zwłóknieniem, co jest sytuacją występującą rzadko [21].

Zmianę w wysyceniu guza można wykazać przy użyciu wszystkich metod nieinwazyjnej diagnostyki obrazowej (MR, CT i USG), a ich porównanie wskazuje na niewielką przewagę lub podobną wartość MR i CT oraz nieco niższą wartość badania USG. Nowotwór często posiada torebkę, a duże guzy o średnicy powyżej 5 cm — w odróżnieniu od mniejszych zmian — niekiedy zawierają dodatkowo tkankę tłuszczową i część torbielowatą z płynem o wysokiej zawartości białka. Metodą bardziej czułą w wykrywaniu tkanki tłuszczowej i różnicowaniu charakteru płynu jest badanie MR (CT i USG odgrywają rolę pomocniczą).

W przebiegu HCC może dochodzić do naciekania naczyń wątrobowych (zwłaszcza żyły wrotnej i żył wątrobowych) z wrastaniem nowotworu do ich światła i powstawaniem przetok tętniczo-wrotnych oraz sporadycznie tętniczo-wątrobowych lub wrotno-żylnych. W ocenie morfologii naczyń najbardziej wartościowe wyniki daje badanie angiografii CT [22]. Przetoki tętniczo-wrotne i tętniczo-wątrobowe mogą prowadzić do powstania hiperkinetycznego nadciśnienia wrotnego [23].

Trudności różnicowego rozpoznawania obejmują odróżnienie nowotworu od zmian powstałych w marskości wątroby (zwłaszcza zmiany powstałe w przebiegu procesów naprawczych — guzki regeneracyjne i dysplastyczne). Guzki regeneracyjne najlepiej obrazuje badanie CT w fazie przed podaniem kontrastu jako niewielkie zmiany o wysokiej gęstości, podczas gdy w badaniu MR są one ciemne w T2-zależnych obrazach z powodu obecności hemosyderyny. Guzki dysplastyczne wyróżniają się wyraźnym wzmocnieniem kontrastowym we wszystkich badaniach przy braku wypłukiwania kontrastu w fazie mięszowo-wrotnej. Rozpoznanie nowotworu jest możliwe na podstawie wspomnianej cechy szybkiego wypłukiwania masy guza z kontrastu przy jednoczesnym zachowanym wzmocnieniu torebki. Powstały w guzku dysplastycznym nowotwór przybiera obraz „guza w guzie” (wzmocniony kontrastowo guzek dysplastyczny i umiejscowiony w środku guzek z częściowo wypłukanym kontrastem), którego wykrycie jest możliwe przy użyciu trzech metod [24–26].

W przypadkach HCC powstałego w wątrobie bez cech marskości (zwykle chorzy zgłaszają się stosunkowo późno, a guz osiąga średnicę nawet powyżej 10 cm) morfologia nowotworu jest podobna do obserwowanej w przypadku wątroby marskiej, ale symptomatologia radiologiczna jest bogatsza ze względu na większe wymiary zmian. Rozpoznanie różnicowe jest trudniejsze, ponieważ opiera się na różnicowaniu z postacią wewnątrzwątrobową raka dróg żółciowych, przerzutami raka nerkowo-komórkowego, guzów neuroendokrynych i innych rzadziej występujących nowotworów [21, 26].

Nowotwór cechuje bogate unaczynienie, ale w przypadku większych guzów mogą występować ogniska martwicy. Pierwszym objawem radiologicznym może być krwawienie do jamy otrzewnej w następstwie pęknięcia obwodowo położonych guzów (szczególnie w przypadku współwystępowania zaburzeń krzepnięcia) [26].

Rzadko występującą postać HCC, jaką jest rak włóknisto-blaszkowy (FLC, *fibrolamellar carcinoma*), należy różnicować przede wszystkim z ogniskowym rozrostem wątroby (FNH, *focal nodular hyperplasia*) i klasyczną postacią nowotworu [27]. Postać FLC charakteryzuje się obecnością zwapnień w guzie (do 90% przypadków), a po podaniu kontrastu zmianą w części centralnej podobną do blizny centralnej występującej w sposób typowy w FNH, co odpowiada martwicy w części środkowej nowotworu i nie wzmacnia się w późnych seriach badań CT i MR.

Przerzuty HCC występują najczęściej w okolicy wnęki wątroby i sieci mniejszej oraz w późnym okresie również w kościach i płucach. Ocena węzłów chłonnych w okolicy wnęki wątroby i sieci mniejszej jest trudna,

ponieważ adenomegalia jest częsta w przebiegu marskości wątroby. Przerzuty w węzłach chłonnych rzadko zachowują morfologię HCC (wzmocnienie w fazie tętniczej i wypłukiwanie kontrastu w fazie mięszonej). Obecność przerzutów w odległych narządach najlepiej można ocenić za pomocą badania CT [26].

Metody obrazowania HCC mają ograniczenia, do których należy toksyczność środków cieniujących (badania CT i MR) i działanie promieniowania jonizującego (badanie CT) oraz konieczność współpracy chorego przy pewnej niestabilności środka cieniującego (badanie USG).

Wymienione metody mają różną wartość w rozpoznawaniu HCC i zmian wtórnych poza wątrobą. Badanie CT jest przydatne podczas planowania chirurgicznego leczenia w związku z możliwością oceny topografii i obecności zmian w naczyniach. Metodą najbardziej czułą w rozpoznawaniu HCC obecnie jest MR, a USG jest metodą najmniej ryzykowną dla chorych.

Markery serologiczne

Jedynym serologicznym markerem HCC jest α -fetoproteina (AFP), natomiast inne (np. des- γ -karboksyprotrombina lub izofory AFP) są nadal przedmiotem klinicznych badań. Stężenia surowicze AFP nie wykazują ścisłej korelacji z zaawansowaniem HCC. Nie wszystkie HCC wydzielają AFP i prawidłowe stężenia występują nawet u 40% chorych (szczególnie w przypadku alkoholowej marskości), a wzrost stężenia AFP nie występuje w przebiegu FLC. W związku z tym czułość oznaczania AFP jedynie nieznacznie przekracza 60%. Swoistość diagnostyczna AFP jest również ograniczona, ponieważ podwyższone stężenia AFP nie muszą wiązać się z HCC. Źródłem podwyższonego stężenia AFP może być regenerująca się wątroba w przebiegu ostrego lub przewlekłego uszkodzenia, rak zarodkowy, niewydolność nerek oraz — znacznie rzadziej — gruczolakoraki płuca, przewodu pokarmowego lub jajnika (*hepatoid cancers*) [18].

Wczesne wykrywanie

Przed wprowadzeniem nowoczesnych metod obrazowania wątroby u większości chorych HCC rozpoznawano w zaawansowanych stadiach z obecnością objawów zależnych od nowotworu. Około 40% HCC przez długi czas przebiega bezobjawowo, co uniemożliwia wykrycie nowotworu w przypadku niewykonywania badań obrazowych. Ostatnio, w związku z przeprowadzonymi częściej systematycznymi badaniami chorych z marskością wątroby i większą dostępnością nowoczesnych metod obrazowania, HCC rozpoznaje się w znacznie wcześniejszych i w bezobjawowych stadiach.

Europejskie Towarzystwo Badania Wątroby (EASL, *European Association for the Study of Liver*) i Amerykańskie Towarzystwo Badań Chorób Wątroby (AASLD, *American Association for the Study of Liver Diseases*) oraz inne towarzystwa krajowe i regionalne zalecają nadzór chorych z grupy zwiększonego ryzyka wystąpienia HCC [28, 29], do której należą przede wszystkim chorzy z marskością wątroby niezależnie od etiologii. W przypadku wykrycia zmiany ogniskowej u chorych bez marskości wątroby rozpoznanie HCC wymaga wykluczenia naczyniaka, ogniskowego przerostu guzkowego, gruczolaka wątrobowokomórkowego i przerzutu raka nerki lub raka neuroendokrynnego. Decyzję o wykonaniu celowanej biopsji guza u chorego z marskością wątroby podejmuje się wyłącznie w przypadku niejednoznacznych lub sprzecznych wyników badań obrazowych i AFP oraz pod warunkiem, że wynik biopsji będzie miał istotne znaczenie dla wyboru metody leczenia.

W Polsce dotychczas powszechnie nie prowadzi się, ani nawet formalnie nie zaleca się nadzoru chorych ze zwiększonym ryzykiem HCC. Według zaleceń Polskiego Towarzystwa Hepatologicznego (PTH), które zostały opublikowane w 2009 roku [30], w najbliższym czasie będzie konieczne wprowadzenie nadzoru w związku ze spodziewanym wzrostem ryzyka zachorowania na HCC.

Wytyczne EASL zalecają prowadzenie nadzoru, który powinien obejmować przeprowadzenie badania USG w odstępach 6-miesięcznych u wszystkich chorych z marskością w stopniu A i B według czynnościowej klasyfikacji Child-Pugh. Nie zaleca się dokonywania oznaczeń stężenia AFP w ramach nadzoru chorych z grup ryzyka HCC, natomiast ocena AFP ma duże znaczenie w potwierdzeniu nowotworowego charakteru zmiany ogniskowej w wątrobie o niejednoznacznych cechach w badaniach obrazowych oraz w przypadku braku możliwości wykonania badania cytologicznego lub histologicznego. W przypadku wykrycia w ramach nadzoru zmiany o średnicy 1–2 cm w celu rozpoznania HCC należy przeprowadzić 2 badania obrazujące (USG z kontrastowym wzmocnieniem, dynamiczna CT lub MR), a w przypadkach wątpliwych — wobec braku charakterystycznego obrazu radiologicznego — konieczne jest wykonanie badania cytologicznego lub histologicznego materiału pochodzącego ze zmiany. Natomiast w sytuacji stwierdzenia zmiany o średnicy większej niż 2 cm do rozpoznania HCC wystarczają wyniki nieinwazyjnych badań (tzn. dwa wysokiej klasy badania obrazowe spośród USG ze wzmocnieniem kontrastowym, dynamicznej CT lub MR), które potwierdzają hiperwaskularyzację guza w fazie tętniczej i szybkie wypłukiwanie kontrastu w fazie żylnego badania. Dysponując jedynie pojedynczym badaniem obrazowym, nowotwór można rozpoznać w przypadku obecności charakterystycz-

Tabela 2. Klasyfikacja *Barcelona Clinic Liver Cancer* (BCLC) chorych na raka wątrobowokomórkowego (HCC) wraz z ocenianymi parametrami [29, 31]

Table 2. Barcelona Clinic Liver Cancer (BCLC) staging classification in hepatocellular carcinoma (HCC) patients with estimated variables [29, 31]

Stopień	Oceniane parametry
0 — bardzo wczesny	
A — wczesny	Naciekanie żyły wrotnej, przerzuty, patomorfologia, klasyfikacja według Okuda*
B — średnio zaawansowany	Klasyfikacja Child-Pugh, nadciśnienie wrotne, stężenie bilirubiny
C — zaawansowany	Stopień sprawności (0–5) według skali WHO
D — końcowy	

*nowotwór zajmuje < lub > niż 50% mięszu wątroby; WHO (*World Health Organization*) — Światowa Organizacja Zdrowia

nych cech HCC, jeżeli stężenie AFP wynosi powyżej 400 ng/ml [28, 30, 31]. Ultrasonograficzne wykrycie ogniskowej zmiany w wątrobie o średnicy poniżej 1 cm wymaga intensyfikacji nadzoru z wykonywaniem badania USG w odstępach 3-miesięcznych.

Systematyczny wzrost stężenia AFP (powyżej 20 ng/ml) u chorych z marskością wątroby w 2–3 kolejnych badaniach budzi podejrzenie HCC (nawet w sytuacji nieobecności guza w badaniach obrazujących). Wraz ze wzrostem progowej wartości stężenia AFP maleje czułość i rośnie swoistość diagnostyczna badania, co uzasadniało przyjęcie przez EASL wcześniejszego stanowiska AASLD [29] i rekomendowania w programie nadzoru chorych z ryzykiem HCC jedynie badania USG [31]. W Polsce ze względu na koszty i dostępność badań możliwe do zaakceptowania jest stosowanie oceny stężenia AFP we wczesnym rozpoznawaniu HCC w ramach nadzoru chorych z grupy wysokiego ryzyka, ale należy przyjąć progową wartość 200 ng/ml lub większą. Natomiast stężenie AFP powyżej 500 ng/ml u chorego z marskością wątroby jest równoznaczne z rozpoznaniem HCC i nie wymaga badań potwierdzających (wyjątek — wykluczenie zarodkowego nowotworu).

Ocena zaawansowania

U większości chorych na HCC współwystępuje marskość wątroby. Czynnościowa rezerwa wątroby jest ograniczona i dopiero łączna ocena stopnia niewydolności narządu, stanu ogólnego chorego oraz zaawansowanie samej zmiany może decydować o dalszym postępowaniu. Wykorzystywana wcześniej klasyfikacja TNM — niezależnie od wielokrotnych modyfikacji — nie jest wystarczająca w przypadku chorych na HCC, ponieważ opiera się jedynie na ocenie patologicznej i nie uwzględnia zaburzeń czynności wątroby, co uniemożliwia dobór właściwej metody leczenia oraz ocenę rokowania. Jednocześnie stosowana pierwotnie w chirurgii nadciśnie-

nia wrotnego klasyfikacja Child-Pugh, która umożliwia precyzyjną ocenę stopnia niewydolności wątroby i wynikające z niej ryzyko związane z chirurgicznym leczeniem, ma ograniczoną przydatność w kwalifikacji chorych z HCC z powodu nieuwzględniania zaawansowania guza. Podobne zastrzeżenia dotyczą klasyfikacji *Model for End stage Liver Disease* (MELD) używanej w kwalifikacji chorych do transplantacji wątroby [29, 30].

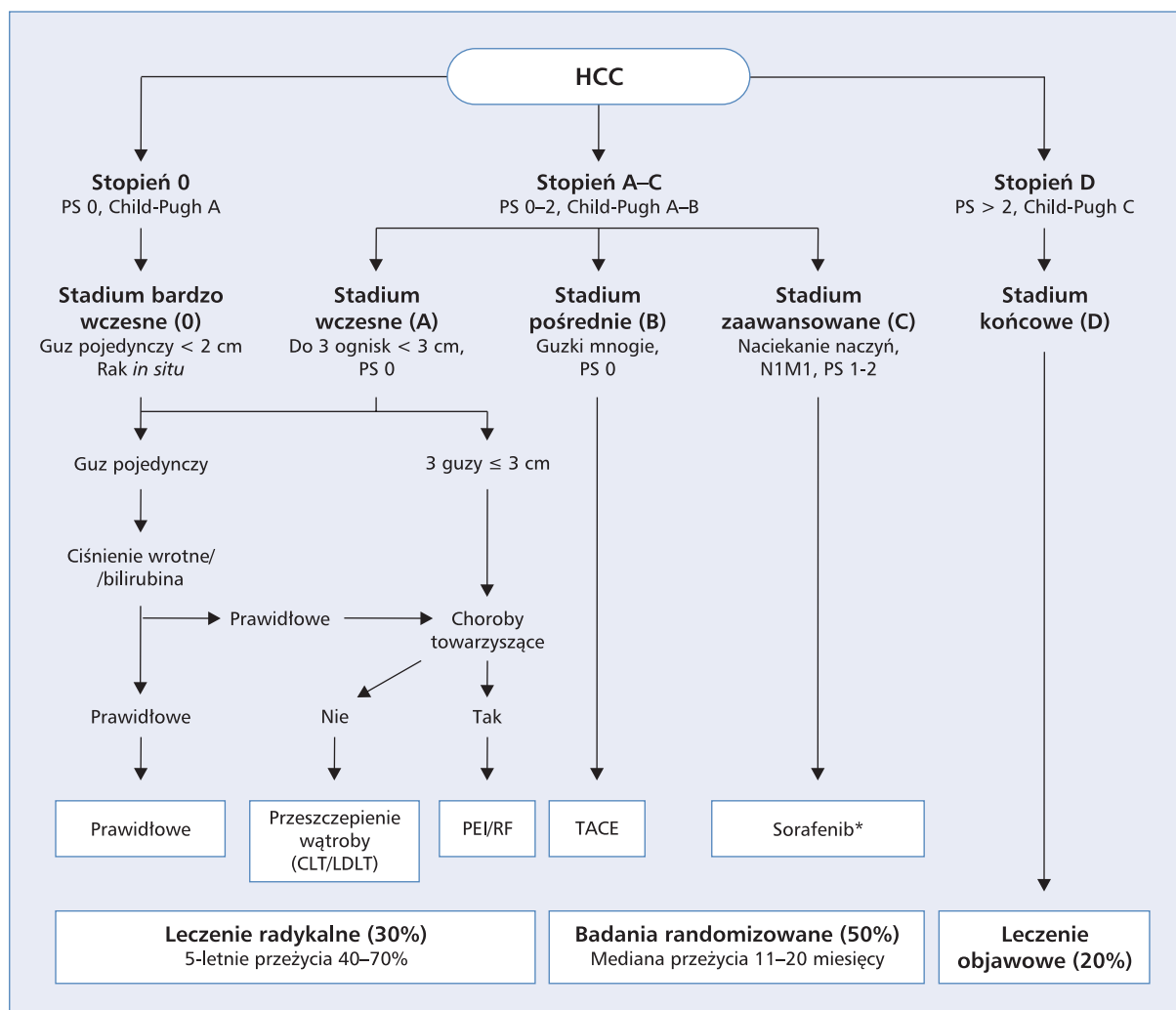
Za najbardziej precyzyjną uznaje się 5-stopniową klasyfikację hiszpańską (tab. 2), którą opracowali specjaliści z ośrodka w Barcelonie (BCLC, *Barcelona Clinic Liver Cancer*). Klasyfikacja BCLC analizuje 7 parametrów związanych z zaawansowaniem guza (naciekanie żyły wrotnej, przerzuty, morfologia guza, klasyfikacja Okudy) oraz wydolnością wątroby (klasyfikacja Child-Pugh, obecność nadciśnienia wrotnego, stężenie bilirubiny) i stanem ogólnym (stopień sprawności) chorego [29–31].

Obecnie najczęściej stosuje się system BCLC, ponieważ spełnia on wszystkie wymogi klasyfikacji HCC ze względu na połączenie klasyfikacji stopnia zaawansowania nowotworu oraz oceny możliwości leczenia i rokowania chorych (ryc. 1) [29–31].

W ocenie zaawansowania HCC tradycyjnie stosuje się klasyfikację TNM *American Joint Committee on Cancer-International Union Against Cancer* (AJCC-UICC) [33], której obecną wersję z 2009 roku przedstawiono w tabelach 3 i 4 [33, 34]. Uzupełnienie oceny zaawansowania według skali TNM pod względem wskazań do leczenia stanowią: określenie czynnościowego stanu wątroby na podstawie klasyfikacji według Child-Pugh (tab. 5) i stopnia włóknienia wątroby (F) według skali Ishaka (tab. 6) oraz histologiczna ocena stopnia dojrzałości raka (G) (tab. 7) [34].

Patomorfologia

Patomorfologiczna ocena stanowi ostatni etap rozpoznawania HCC i obejmuje podstawowe metody mi-



Rycina 1. Klasyfikacja Barcelona Clinic Liver Cancer (BCLC) [29, 31, 32]. PEI (*percutaneous ethanol injection*) — przeskórna alkoholizacja; RFA (*radiofrequency ablation*) — termoablacja mikrofalami; TACE (*transarterial chemoembolization*) — chemoembolizacja przętętnicza; CLT/LDLT (*cadaver liver transplantation/living donor liver transplantation*) — przeszczepienie wątroby od dawcy zmarłego/od dawcy żywego; PS (*performance status*) — stan sprawności chorego według skali WHO (od 0 — sprawny do 5 — zgon); * — chorzy z Child-Pugh A (badanie SHARP — kryterium włączenia stanowiła klasa A i 95% populacji stanowili chorzy z klasy A) i PS 0–2

Figure 1. Barcelona Clinic Liver Cancer (BCLC) classification

kroscopowej diagnostyki — cytologiczne badanie materiału uzyskanego za pomocą cienkoigłowej biopsji guza i histologiczne badanie wycinka tkankowego z guza.

Badanie cytologiczne

Badanie cytologiczne znalazło zastosowanie w diagnostyce nowotworów wątroby w związku z możliwością pobierania materiału za pomocą biopsji aspiracyjnej cienkoigłowej (BAC). Wykorzystanie igieł o średnicy poniżej 0,7 mm pozwala uzyskać dostateczną liczbę komórek do oceny mikroskopowej, a jednocześnie procedura jest praktycznie wolna od powi-

kłań. Wykonanie BAC zmian ogniskowych wątroby ułatwia kontrola USG lub CT. Podstawowym wskazaniem do BAC wątroby są zmiany ogniskowe w przypadku których istnieje podejrzenie o przerzutowy charakter. Znajomość diagnostyki różnicowej pozwala na prawidłowe rozpoznawanie przerzutów i określanie histologicznych typów nowotworów. Ocena materiału uzyskanego w BAC pozwala w wielu przypadkach na rozpoznanie HCC. Ograniczenie metody wiąże się z różnicowaniem guzków regeneracyjnych i wysokodojrzałych HCC oraz niskodojrzałych HCC i przerzutów — w tych przypadkach pomocna jest immunocytochemia, która umożliwia dokonanie różnicowej dia-

Tabela 3. Klasyfikacja zaawansowania według *American Joint Committee on Cancer-International Union Against Cancer (AJCC-UICC)* [33, 34]

Table 3. American Joint Committee on Cancer-International Union Against Cancer (AJCC-UICC) staging system [33, 34]

Cecha	Charakterystyka
T — pierwotny guz	
TX	Niemożliwy do oceny
T0	Nieobecny
T1	Pojedynczy bez naciekania naczyń
T2	Pojedynczy z naciekaniem naczyń lub mnogie ≤ 5 cm
T3	Mnogie > 5 cm lub naciekanie głównego odgałęzienia żyły wrotnej lub wątrobowej
T4	Pojedynczy lub mnogie z bezpośrednim naciekaniem sąsiednich narządów innych niż pęcherzyk żółciowy lub z przechodzeniem na otrzewną trzewną
N — okoliczne węzły chłonne	
NX	Niemożliwe do oceny
N0	Nieobecne
N1	Obecne
M — odległe przerzuty	
MX	Niemożliwe do oceny
M0	Nieobecne
M1	Obecne

Tabela 4. Podział stopni zaawansowania według *American Joint Committee on Cancer-International Union Against Cancer (AJCC-UICC)* [31, 34]

Table 4. American Joint Committee on Cancer-International Union Against Cancer (AJCC-UICC) staging classification [31, 34]

Stopień	T	N	M
I	T1	N0	M0
II	T2	N0	M0
IIIA	T3	N0	M0
IIIB	T4	N0	M0
IIIC	Każde T	N1	M0
IV	Każde T	Każde N	M1

gnostyki i często również pozwala na wskazanie punktu wyjścia nowotworu. Odróżnienie pierwotnego raka z przewodów żółciowych wewnątrzwątrobowych od przerzutów raka gruczołowego na podstawie cytologicznego badania jest trudne.

Badanie histopatologiczne

Materiał do oceny histopatologicznej może być pobrany metodą biopsji gruboigłowej, podczas diagnostycznej laparoskopii lub z materiału operacyjnego. Pierwszym etapem badania histopatologicznego jest opis makroskopowy otrzymanego materiału

(w przypadku małych wycinków — podanie wielkości). W przypadku dostarczenia do badania większych fragmentów wątroby z guzem lub całego narządu (transplantacja) opis makroskopowy powinien zawierać:

- wielkość otrzymanego materiału z uwzględnieniem wszystkich wyróżniających się elementów materiału oraz opis nadesłanych tkanek;
- wygląd guza (kolor, spistość, obecność torebki, zmian wstecznych, sposób naciekania);
- obecność guzków satelitarnych oraz zatorów w dużych naczyniach;

Tabela 5. Klasyfikacja Child-Pugh [34]

Table 5. Child-Pugh Classification [34]

Czynnik	Punkty		
	1	2	3
Bilirubina [mg/dl]	1–2	2–3	> 3
*dla pierwotnej marskości żółciowej	1–4	4–10	> 10
Albumina [g/dl]	> 3,5	2,8–3,4	< 2,8
Czas protrombinowy (sekundy ponad normę)	1–4	4–6	> 6
Wodobrzusze	Nie	Niewielkie	Znaczne
Encefalopatia	Nie	I–II°	III–IV°

Grupy: A — 5–6 punktów; B — 7–9 punktów; C — 10–15 punktów

Grupa A — niskie ryzyko operacji; grupa B — średnie ryzyko operacji; grupa C — wysokie ryzyko operacji

Tabela 6. Stopień włóknienia (F) według skali Ishaka [34]

Table 6. Fibrosis score (F) according to Ishak classification [34]

F0	Stopień włóknienia 0–4 (włóknienie nieobecne – włóknienie średniego stopnia)
F1	Stopień włóknienia 5–6 (włóknienie znacznego stopnia – marskość wątroby)

Tabela 7. Stopień zróżnicowania (G) raka wątrobowokomórkowego (HCC) [34]

Table 7. Histologic grade (G) of hepatocellular carcinoma (HCC) [34]

GX	Niemożliwy do oceny
G1	Wysokozróżnicowany
G2	Średniozróżnicowany
G3	Niskozróżnicowany
G4	Niezróżnicowany

— doszczętność wycięcia;

— obraz wątroby poza guzem.

Wycinki należy pobrać z największego oraz ze wszystkich widocznych guzków lub zmian wyróżniających się oraz z części wątroby wolnej od nowotworu. Linie cięcia chirurgicznego należy oznakować tuszem w celu mikroskopowej oceny doszczętności zabiegu.

Barwienie hematoksyliną i eozyną w wielu przypadkach wystarcza do ustalenia rozpoznania. W następnej kolejności wykonuje się barwienia histochemiczne i immunohistochemiczne. Badania molekularne nie

mają jeszcze zastosowania w rutynowej diagnostyce HCC (znaczenie w badaniach naukowych).

W obrazie mikroskopowym w większości przypadków HCC występują komórki przypominające hepatocyty tworzące grube beleczki, a między nimi widoczne są liczne przestrzenie pseudozatokowe wyścielone wydłużonymi komórkami śródbłonka. Cechą charakterystyczną jest tak zwana kapilaryzacja zatok (zmiana immunofenotypu na charakterystyczny dla naczyń włosowatych). W obrębie przestrzeni pseudozatokowych mogą być widoczne makrofagi. Między komórkami znajdują się kanaliki żółciowe, które można uwidocznić, stosując barwienie z przeciwciałem skierowanym przeciw antygenowi rakowopłodowemu (CEA, *carcinoembryonic antigen*). Czasami stwierdza się kropelki żółci w hepatocytach lub pozakomórkowo. W cytoplazmie komórek HCC często widoczne są ciała Mallory'ego, kuliste kwasochłonne ciała szkliste, ciała blade i wtręty typu *ground glass* (powierzchniowy antygen wirusa zapalenia wątroby typu B). Szczególnym wariantem jest postać włóknistoblastkowa, która występuje u młodych osób ze zdrową wątrobą i bez czynników ryzyka rozwoju HCC. Duże kwasochłonne (onkocytarne) komórki nowotworowe z wyraźnym jądrem tworzą pola przedzielone włóknami kolagenowymi (blaszkami).

Obowiązująca klasyfikacja histologiczna Światowej Organizacji Zdrowia (WHO, *World Health Organization*) dla nowotworów wątroby oraz wewnątrzwątrobowych przewodów żółciowych z 2000 roku wyróżnia kilka wariantów architektonicznych i cytologicznych HCC (tab. 8) [35].

Zaleca się podanie stopnia dojrzałości histologicznej HCC (tab. 7), przy czym ocena uwzględnia przede wszystkim cytologiczne cechy komórek nowotworowych (stopień podobieństwa do prawidłowych hepatocytów, polimorfizm kształtu komórek i jąder, hiperchromazja

Tabela 8. Architektoniczne i cytologiczne warianty raka wątrobowokomórkowego (HCC) według histologicznej klasyfikacji Światowej Organizacji Zdrowia (WHO) z 2000 roku [35]

Table 8. Architecture and cytological variants of hepatocellular carcinoma (HCC) according to World Health Organization (WHO) [35]

Warianty architektoniczne	Warianty cytologiczne
Beleczkowy — najczęstszy	Pleomorficzny — częstszy w guzach o niskiej dojrzałości
Pseudogruczołowy i zrazikowy — struktury pseudogruczołowe często zawierają płyn białkowy dodatni w barwieniu PAS, ale ujemny w barwieniu z mucykarminem	Jasnokomórkowy
Lity — przestrzenie pseudozatokowe nie są widoczne, komórki tworzą lite pola	Sarkomatyczny
Włóknisty	Z rozlanym stłuszczeniem komórek nowotworowych — najczęściej w małych i wczesnych postaciach nowotworu
	Ze znaczną produkcją żółci
	Nie różnicowany

jąder, widoczność jąder, obecność znacznej atypii komórek) oraz budowę architektoniczną raka. Bardzo często w obrębie jednego guza stopień dojrzałości nowotworu nie jest jednakowy i opis wycinka z guza nie zawsze jest identyczny z opisem histologicznym po analizie całej zmiany.

Większość HCC rozwija się najprawdopodobniej na podłożu zmian przedrakowych, a guzy o wysokim stopniu dojrzałości ulegają stopniowej progresji do form mniej dojrzałych. Do stanów przedrakowych zalicza się przede wszystkim guzki dysplastyczne (nazwa obejmuje obecnie terminy „guzek makroregeneracyjny”, „rozrost gruczolakowaty” i inne rzadziej stosowane). Są to guzki makroskopowo wyróżniające się w obrębie marskiej wątroby, zwykle o niewyraźnych granicach, większe od pozostałych i często widoczne w badaniach obrazowych. Dysplastyczne guzki dzielą się na zmiany o niskim (LG, *low grade*) oraz wysokim stopniu (HG, *high grade*) dysplazji i zagrożenia transformacją w HCC.

Guzki dysplastyczne LG zawierają przestrzenie bramne, zbudowane są z hepatocytów o niewielkim stopniu dysplazji (częściej wielokomórkowa). Jest to zmiana często stwierdzana w marskich wątrobach — polega na powiększeniu rozmiarów komórek z polimorfizmem ich kształtu, różną wielkością i barwnością jąder oraz niekiedy z obecnością komórek wielojądrowych. Dotychczas nie udowodniono, że wielokomórkowa dysplazja jest bezpośrednią zmianą przedrakową, chociaż częściej się ją stwierdza w wątrobach z HCC niż w narządach bez nowotworu.

Guzki dysplastyczne HG tworzą hepatocyty o cechach dysplazji drobnokomórkowej. Zmienione hepatocyty są raczej mniejsze niż prawidłowa komórka wątroby, a stosunek jądro-cytoplazmatyczny jest przesunięty na korzyść jądra. Belecзки wątrobowe są po-

grubiałe i częściej widoczne są struktury pseudogruczołowe. Dysplazja drobnoguzkowa dotyczy zwykle grupy komórek tworzących „guzek w guzku” marskim i jest prawdopodobnie właściwym stanem przedrakowym dla HCC.

Wprowadzenie metod obrazowych powoduje częstsze wykrywanie HCC we wczesnych postaciach, które — podobnie do guzków dysplastycznych — wyróżniają się spośród pozostałych guzków marskich. Utkanie raka wykazuje wysoki stopień dojrzałości histologicznej z obecnością przestrzeni bramnych. Guz nie posiada torebki i wykazuje wzrost naciekający na obwódzie. Nie ustalono ostatecznie definicji wczesnego HCC — w piśmiennictwie podaje się średnicę 1,5–3 cm lub większą.

Należy pamiętać, że HCC może być składnikiem wymienianych w klasyfikacji WHO nowotworów złożonych (np. HCC i rak komórek przewodów żółciowych) oraz mięsaka rakowego umieszczonego w grupie guzów różnych [35, 36].

Diagnostyka różnicowa

Rozpoznanie typowej postaci HCC zwykle nie wymaga wykonania dodatkowych barwień. W przypadku trudności różnicowania HCC o wysokim stopniu dojrzałości (G1) i gruczolaka wątrobowokomórkowego (HA, *hepatocellular adenoma*) pomocne jest barwienie Gomori (HCC — pogrubienie beleczek wątrobowych składających się z kilku warstw hepatocytów), natomiast odróżnienie HCC o niskim stopniu dojrzałości (G3–4) od innych pierwotnych i przerzutowych nowotworów wątroby ułatwia zastosowanie immunohistochemicznej reakcji z wykorzystaniem panelu przeciwciał (np. EMA, HepPar-1, AFP, CK8, CK18, CK7, CK19, CK20).

Patomorfologiczny raport w ramach diagnostyki HCC powinien bezwzględnie obejmować makroskopo-

wy i mikroskopowy opis z uwzględnieniem wymienionych wyżej zasad oraz wynikiem dodatkowych barwień histochemicznych i immunohistochemicznych, a także wniosek [35, 36].

Leczenie chirurgiczne

Leczenie chirurgiczne jest jedyną metodą, która może prowadzić do wyleczenia chorych na HCC. W ostatniej dekadzie wypracowano liczne — nierzadko konkurencyjne — zabiegowe metody leczenia chorych na HCC, ale dotychczas nie doszło do ich pełnej standaryzacji lub integracji [31].

Resekcję wątroby uważa się historycznie za sposób leczenia z wyboru, a wiele doniesień w niezwykle bogatym w ostatnich latach piśmiennictwo wskazuje na poprawę skuteczności terapeutycznej i relatywnym bezpieczeństwie tego sposobu leczenia.

Transplantacja wątroby, która w ostatnich latach stała się ważną opcją terapeutyczną u wybranej grupy chorych z rozpoznaniem HCC, pozwala na osiągnięcie porównywalnych z resekcjami wątroby, a w wielu przypadkach lepszych, wyników odległych. Niewątpliwym postępem można było osiągnąć dzięki lepszej diagnostyce (głównie USG i CT) oraz lepszej kwalifikacji chorych do poszczególnych metod leczenia [29, 31]. Do czynników o istotnym znaczeniu należy lepsza opieka anestetyczna (w tym intensywna terapia) oraz udoskonalona technika chirurgiczna (szczególnie ograniczenie śródoperacyjnej utraty krwi oraz wykorzystanie śródoperacyjnej USG dla precyzyjnej oceny zaawansowania nowotworu i zakresu ewentualnej resekcji chirurgicznej) [31].

Metody miejscowej destrukcji

Ze względu na nadal zbyt wysokie wskaźniki okołoperacyjnych powikłań i śmiertelności szpitalnej w wielu ośrodkach opracowano alternatywne metody chirurgicznego postępowania, co w znacznym stopniu zależało od dynamicznego rozwoju interwencyjnej radiologii. Celem większości wspomnianych metod jest selektywna destrukcja komórek guza. Najczęściej obecnie stosowanymi metodami są:

- termiczna ablacja prądem wysokiej częstotliwości (RFA, *radiofrequency ablation*) [31, 37];
- krioablacja;
- chemoembolizacja tętnicza (TACE, *transarterial chemoembolization*) [31, 38].

Wymienione metody można stosować śródoperacyjne, przezskórnie pod kontrolą USG lub metod radiologicznych oraz laparoskopowo. Nadal istnieją kontrowersje na temat rzeczywistej skuteczności wymienionych metod oraz — w niektórych sytuacjach — na te-

mat wpływu na rozsiew komórek nowotworu [39]. W piśmiennictwie pojawiają się nadal doniesienia na temat przezskórnej alkoholizacji HCC (PEI, *percutaneous ethanol injection*), która ma obecnie mniejsze znaczenie ze względu na możliwość zastosowania innych metod miejscowego niszczenia guza (RFA, TACE) [31]. Wyniki ostatnich badań z losowym doбором chorych potwierdziły porównywalną skuteczność termoablacji z resekcją wątroby [31]. Do RFA kwalifikuje się chorych ze zmianami o średnicy do 3 cm, których ze względu na stan ogólny nie można poddać resekcji. Metoda TACE znajduje zastosowanie u chorych z wydolną wątrobą z licznymi guzami, które nie powodują naciekania naczyń wątroby (stopień zaawansowania B według klasyfikacji BCLC) [29, 31]. Istnieje natomiast pełna zgodność, że wymienione metody leczenia mają jedynie paliatywny cel i w aspekcie odległych przeżyć nie mogą być porównywane z resekcjami miększu lub przeszczepianiem wątroby. Jednocześnie znajdują one zastosowanie u większości chorych na HCC w celu hamowania progresji choroby i zapewnienia względnie dobrej jakości życia.

Wskazania do stosowania metod miejscowej destrukcji obejmują obecność głęboko umiejscowionego guza pojedynczego o średnicy do 3 cm lub 2–3 zmian w różnych segmentach wątroby u chorych z zachowaną czynnością (grupa A lub B według klasyfikacji Child-Pugh) i objawami wrotnego nadciśnienia [40].

Według doświadczeń Kliniki Chirurgii Ogólnej, Transplantacyjnej i Wątroby Warszawskiego Uniwersytetu Medycznego preferowaną metodą miejscowego niszczenia HCC jest termoablacja RFA, ponieważ w kilku przypadkach prób krioablacji dochodziło do pooperacyjnych krwotoków z niszczonego guza i konieczności wykonania relaparotomii w celu opanowania krwawienia.

Resekcja wątroby

W przypadku HCC na podłożu marskości istotnym problemem jest konieczność znalezienia kompromisu między podstawową zasadą chirurgii onkologicznej — resekcją wszystkich zmian — oraz zachowaniem objętości miększu uszkodzonej przez proces przewlekłego zapalenia lub marskości, która może zapewnić utrzymanie metabolicznej czynności. W znacznej większości przypadków HCC rozwijający się na podłożu guzków regeneracyjnych jest wieloogniskowy.

Ocena czynnościowej rezerwy wątroby jest klinicznie trudna. Dotychczas nie ma ustalonej metody, która byłaby wystarczająco wiarygodna oraz dokładna i powtarzalna. W praktyce stosuje się następujące kryteria:

- klasyfikację Child-Pugh;
- klasyfikację MELD;

- obecność nadciśnienia wrotnego (gradient wrotno-żylny);
- ocenę proporcji między objętością pozostawionego mięszu i całkowitą objętością wątroby.

Kandydatami do resekcji są chorzy z grupy A według klasyfikacji Child-Pugh oraz wyjątkowo chorzy z grupy B, jeżeli planowana resekcja obejmuje nie więcej niż 2 segmenty wątroby. Chorych z grupy C w ogóle nie powinno się operować ze względu na bardzo duże ryzyko pooperacyjnej niewydolności wątroby [4].

Resekcję wątroby zaleca się w ramach pierwotnego leczenia chorych na HCC, u których stwierdza się:

- pojedynczy guz o średnicy około 2–3 cm;
- prawidłową czynność wątroby (grupa A według klasyfikacji Child-Pugh);
- histologiczne wskaźniki dobrego rokowania ustalone na podstawie przedoperacyjnej biopsji;
- chorobę wątroby o niskim ryzyku rozwoju nowotworu (włóknienie, nieobecność cech replikacji wirusa).

Wyniki *MD Anderson Cancer Center* wskazują, że 5-letnie przeżycie po resekcji HCC wynosi odpowiednio: średnica guza poniżej 5 cm — 41%, średnica guza powyżej 5 cm — 25%, makroskopowe zajęcie naczyń wrotnego — 11%, naciekanie pozawątrobowe — 5% [41].

Laparoskopową resekcję wątroby, metodą dynamicznie rozwijającą się w ostatnich latach, można z korzyścią stosować u chorych z niewielkimi i obwodowo położonymi HCC. Niewielka inwazyjność zabiegów laparoskopowych powoduje zmniejszenie odsetka powikłań ogólnych u chorych z marskością wątroby, a ewentualna w przyszłości transplantacja wątroby jest technicznie dużo łatwiejsza.

Rak wątrobowokomórkowy o strukturze włókniasto-błazkowej (typ FILC) występuje zazwyczaj u młodych (20–30 lat) chorych, rozpoznaje się go przypadkowo i zwykle w momencie rozpoznania ma duże rozmiary (średnica do kilkunastu centymetrów). Postępowaniem z wyboru jest onkologicznie radykalna (R0) resekcja wątroby — hemihepatektomia prawo- lub lewostronna, niekiedy poszerzona, z pozostawieniem odpowiedniej do pokrycia potrzeb metabolicznych objętości zdrowego mięszu wątroby [4].

Przeszczepienie wątroby

Przeszczepienie wątroby stanowi wartościową metodą leczenia chorych z rozpoznaniem HCC w marskiej wątrobie, ponieważ jednocześnie usuwa się nowotwór oraz leczy chorobę podstawową (marskość wątroby). Kryterium onkologicznej doszczętności jest zazwyczaj spełnione i nie ma z oczywistych względów możliwości progresji niewydolności marskiej wątroby. Odsetek nawrotów HCC w przeszczepionej wątrobie i pozawątrobowych jest bardzo mały pod warunkiem zachowa-

nia określonych kryteriów kwalifikacji do transplantacji. Wyniki *MD Anderson Cancer Center* z 2007 roku [42] wskazują, że 5-letnie przeżycie po przeszczepieniu wynosi powyżej 60–65% w sytuacji, gdy wskazanie stanowił HCC o średnicy około 5–6 cm bez naciekania naczyń.

Współcześnie w kwalifikacji do przeszczepienia wątroby u chorych na HCC w większości ośrodków transplantacyjnych powszechnie akceptuje się kryteria mediolańskie [43], które obejmują pojedynczy guz o średnicy poniżej 5 cm lub nie więcej niż 3 guzki o średnicy poniżej 3 cm. Wykonanie przeszczepienia wątroby z wykorzystaniem wymienionych kryteriów zapewnia uzyskanie 5-letniego przeżycia u ponad 75% chorych. Według części autorów kryteria mediolańskie są zbyt restrykcyjne i na podstawie własnych wyników proponują oni inne systemy kwalifikacji. Przykładem są wskazania Uniwersytetu Kalifornijskiego w San Francisco [44] — możliwość wykonania przeszczepienia u chorych, u których stwierdza się:

- maksymalnie 3 guzy i największy z nich ma średnicę poniżej 4,5 cm;
- pojedynczy guz o średnicy poniżej 6,5 cm;
- sumę średnic wszystkich guzów poniżej 8 cm (5-letnie przeżycie — 72%).

W Klinice Chirurgii Ogólnej, Transplantacyjnej i Wątroby Warszawskiego Uniwersytetu Medycznego 5-letnie przeżycie całej grupy chorych z HCC po transplantacji wątroby wynosi 68%, a w grupie spełniającej kryteria mediolańskie (74% operowanych) uzyskano 78% 5-letnich przeżyć.

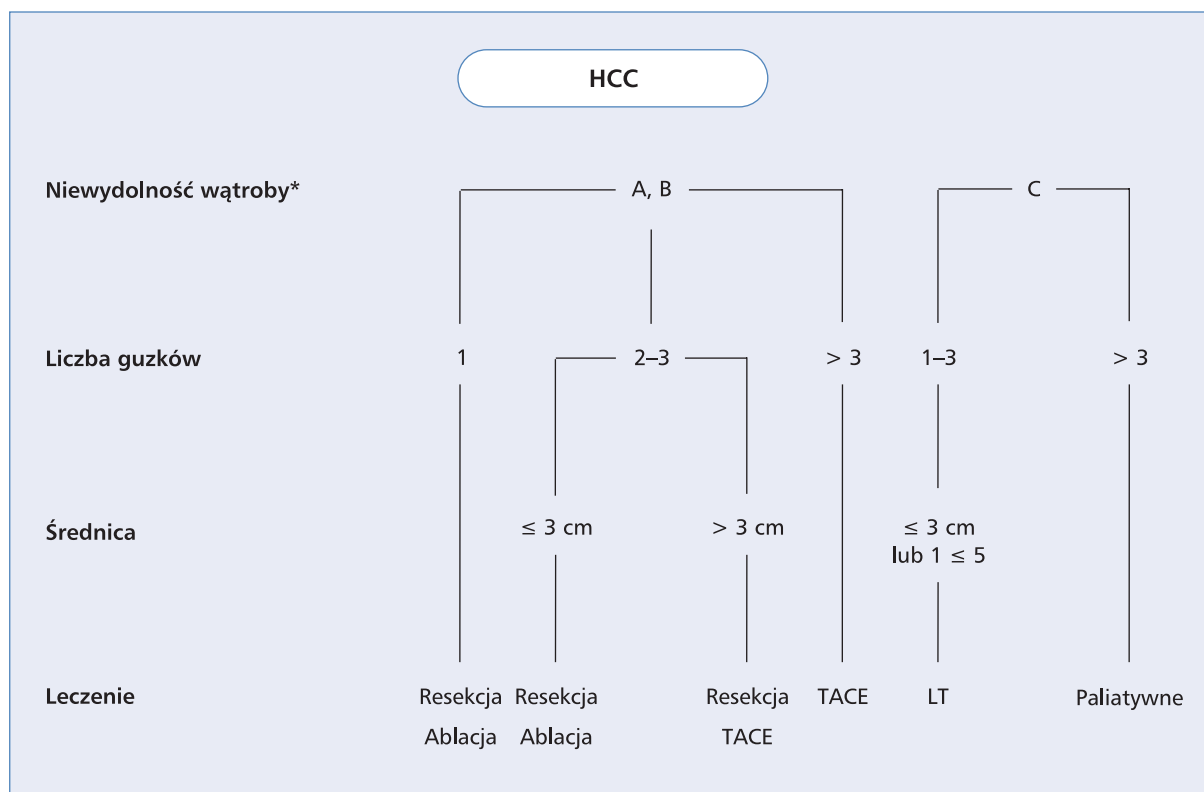
Na podstawie przedstawionych informacji możliwe jest zaproponowanie algorytmu chirurgicznego postępowania u chorych na HCC na podłożu marskości wątroby (ryc. 2).

Leczenie farmakologiczne i radioterapia

Chemioterapia

Systemowa chemioterapia chorych na zaawansowanego HCC nie jest metodą użyteczną w klinicznej praktyce, co wynika z niskiej wrażliwości na działanie cytotoksycznych leków w związku z częstą nadekspresją genu wielolekowej oporności (MDR, *multi-drug resistance*).

Najwyższą aktywność w monoterapii wykazuje doksorubicyna (obiektywne odpowiedzi — 5–25% chorych) [45]. W porównaniu z leczeniem objawowym zastosowanie monoterapii doksorubicyną wydłuża przeżycie, ale bezwzględna różnica jest niewielka (około 3 miesiące) przy gorszej tolerancji chemioterapii [46]. Odpowiedź pod wpływem innych leków cytotoksycznych (np. fluorouracyl w monoterapii lub z biomodulacją folinianem wapnia, cisplatyna, etopozyd) nie przekracza 15%, a stosowanie leków nowej generacji



Rycina 2. Algorytm postępowania chirurgicznego z chorymi z HCC w marskiej wątrobie. TACE (*transarterial chemoembolization*) — chemoembolizacja przez tętniczą; LT (*liver transplantation*) — przeszczepienie wątroby; *w klasyfikacji Child-Pugh

Figure 2. Surgical treatment algorithm in patients with hepatocellular carcinoma with cirrhosis. *according to Child-Pugh classification

(np. oksaliplatyna, kapecytabina, irynotekan, gemcytabina) nie poprawia wyników [45]. Nie udowodniono przewagi wielolekowych schematów — wyższym wskaźnikom odpowiedzi nie towarzyszyło wydłużenie przeżycia, natomiast tolerancja wielolekowej chemioterapii była gorsza [47]. Korzyści w następstwie zastosowania chemioterapii odnoszą jedynie nieliczni chorzy, u których występuje obniżenie stężenia AFP o przynajmniej 20% początkowej wartości [48].

Wyniki dotychczasowych badań z losowym doбором chorych oraz ich metaanaliza [49] wskazują na nieskuteczność chemioterapii przed- lub pooperacyjnej w skojarzeniu z doszczętnym leczeniem chirurgicznym.

Leki o działaniu cytotoksycznym wykorzystuje się w ramach TACE — paliatywnej metody leczenia chorych, których nie można zakwalifikować do chirurgicznego leczenia (wycięcie, przeszczepienie wątroby lub metody ablacyjne), polegającej na wstrzyknięciu do tętnic wątrobowych mieszaniny lipiodolu oraz cytotoksycznego leku (najczęściej doksorubicyny, rzadziej cisplatyny lub mitomycyny) z następową embolizacją.

Wskaźniki odpowiedzi w przypadku zastosowania TACE są nieco wyższe (20–40%) w porównaniu z systemową chemioterapią, przy czym warunki kwalifikacji do leczenia obejmują zachowaną wydolność wątroby i dobry stan sprawności oraz nieobecność nadciśnienia wrotnego lub zakrzepicy żyły wrotnej i przerzutów poza wątrobą. Najlepsze wyniki dotyczą chorych z pojedynczymi zmianami. Nie potwierdzono jednoznacznie wpływu TACE na przeżycie chorych, ponieważ jedynie w części badań z losowym doбором chorych wykazano znamienne różnice w porównaniu z objawowym leczeniem [50, 51]. Tolerancja TACE u chorych kwalifikowanych prawidłowo pod względem wydolności wątroby — szczególnie grupa A według klasyfikacji Child-Pugh — jest dość dobra (działania niepożądane obejmują gorączkę i ból oraz przejściowe podwyższenie aktywności enzymatycznej).

Hormonoterapia

Obecność w komórkach HCC receptorów dla steroidowych hormonów teoretycznie uzasadnia podejmowanie prób hormonoterapii, ale wyniki dotychczo-

wych badań z zastosowaniem tamoksyfenu lub analogów gonadoliberyny nie potwierdziły klinicznie istotnego znaczenia wspomnianej metody leczenia [52, 53]. Hormonoterapia nie ma zastosowania w paliatywnym postępowaniu u chorych na zaawansowanego HCC.

Immunoterapia

Immunoterapia chorych z rozpoznaniem zaawansowanego HCC nie prowadzi do uzyskania klinicznie istotnych korzyści, co wykazano w badaniach porównawczych interferonu α -2b wobec objawowego postępowania [54] lub doksorubicyny [55]. Obecny stan wiedzy nie uzasadnia stosowania w ramach klinicznej praktyki metod biernej lub czynnej paliatywnej immunoterapii u chorych na zaawansowanego HCC.

Leczenie ukierunkowane molekularnie

W patogenezie HCC odgrywa rolę kilka szlaków przekazu wewnątrzkomórkowych sygnałów, co uzasadnia podejmowanie prób leczenia ukierunkowanego na określone cele molekularne. Najlepiej poznano zależność indukcji i progresji omawianego nowotworu od czynnika wzrostu śródbłonna naczyniowego (VEGF, *vascular endothelial growth factor*) oraz jego receptorów (VEGFR, *vascular endothelial growth factor receptor*), a także czynnika wzrostu komórek wątrobowych (HGF, *hepatocyte growth factor*) [56].

Lekiem o antyproliferacyjnym i proapoptotycznym działaniu wobec komórkowych linii raka wątroby, które wynika między innymi z hamowania aktywności tyrozynowej kinazy VEGFR typów 1–3, jest sorafenib [57].

W badaniu III fazy *Sorafenib Hepatocellular Carcinoma Assessment Randomized Protocol* (SHARP) zakładano porównanie sorafenibu i placebo u chorych (w większości rasy białej), którzy nie otrzymywali wcześniej systemowego leczenia z powodu zaawansowanego HCC. Różnica w zakresie mediany całkowitego czasu przeżycia — główny wskaźnik badania — była znamienne, ale wyniosła niespełna 3 miesiące (10,7 vs. 7,9 miesiąca) na korzyść otrzymujących sorafenib. Nie stwierdzono istotnej różnicy pod względem czasu do wystąpienia objawowej progresji choroby, natomiast czas do wystąpienia progresji w obrazowych badaniach był znamienne dłuższy (5,5 vs. 2,8 miesiąca). U leczonych sorafenibem znamienne częściej występowały wyłysienie, ubytek masy ciała, biegunka, odczyn skórny i hipofosfatemia [58]. W badaniu SHARP największe korzyści w następstwie zastosowania sorafenibu uzyskano u chorych ze współwystępowaniem zakażenia HCV. W badaniu uczestniczyli wyłącznie chorzy z grupy A według klasyfikacji Child-Pugh, a stopień sprawności u ponad 90% chorych był bardzo dobry. Dotychczas nieznane są kliniczne czynniki predykcyjne, aczkolwiek w badaniu SHARP gorsze wyniki uzyskano u chorych z upośledzoną sprawnością i obecnością przerzutów

poza wątrobą lub naciekaniem naczyń. Nie określono żadnego molekularnego czynnika, który mógłby być przydatny w identyfikacji chorych z szansami uzyskania wydłużenia przeżycia. W badaniu nie zakładano porównania wskaźników jakości życia, co jest jego istotnym ograniczeniem wobec znamienne częstszego występowania działań niepożądanych i nieukończenia zaplanowanego leczenia sorafenibem wskutek powikłań u niemal 40% chorych. Zastosowanie sorafenibu w zaawansowanym HCC może w klinicznej praktyce dotyczyć ograniczonej podgrupy chorych z prawidłową czynnością wątroby (A według klasyfikacji Child-Pugh) i bardzo dobrą sprawnością (stopień 0–1) (ryc. 1) [29, 31, 32, 34].

Radioterapia

Klasyyczna radioterapia z zastosowaniem zewnętrznego źródła promieniowania ma bardzo ograniczone zastosowanie u chorych na nowotwory wątroby w związku z bardzo znaczną promieniowrażliwością mięszu wątroby (maksymalna dawka tolerowana wynosi 30 Gy). Przekroczenie wymienionej dawki wiąże się z wysokim ryzykiem popromiennego zapalenia i niewydolności wątroby. Postęp w zakresie metod radioterapii umożliwia stosowanie celowanego napromieniania wiązkami zewnętrznymi na ograniczony obszar wątroby zajęty przez nowotwór lub wysoce selektywnej brachyterapii z wykorzystaniem radioizotopu ^{90}Y lub lipiodolu znakowanego ^{131}I podawanych przez tętnicę wątrobową. Nowe metody pozwalają na zastosowanie wyższych dawek promieniowania i w konsekwencji większą skuteczność oraz zadowalającą tolerancję, ale nie znalazły jeszcze zastosowania w praktyce klinicznej [31, 59].

Podsumowanie

Liczba chorych z marskością wątroby związaną z zakażeniem HBV i HCV stopniowo wzrasta. Zwiększa się również zachorowalność na HCC. Bez względu na konieczność oceny skali problemu i opracowanie standardów postępowania. Wytyczne powinny być ustalone wspólnie przez hepatologów, chirurgów, transplantologów, gastroenterologów i onkologów.

W przypadku wczesnego rozpoznania HCC istnieje możliwość skutecznego leczenia chirurgicznego. Wczesne wykrycie nowotworu wymaga wdrożenia systemu systematycznego nadzoru osób z grup ryzyka (przede wszystkim chorzy z marskością wątroby). Wartościowe w tym zakresie są europejskie zalecenia, które wskazują na znaczenie badania USG. Resekcja jest postępowaniem z wyboru u chorych na HCC o niewielkim zaawansowaniu, u których wydolność wątroby jest prawidłowa i nie występują objawy nadciśnienia wrot-

nego. W przypadku upośledzenia czynności wątroby u wybranych chorych możliwe jest przeszczepienie wątroby.

W ramach paliatywnego postępowania wartościowe są metody lokalnej ablacji oraz chemoembolizacja. Wobec bardzo ograniczonej skuteczności chemioterapii i innych metod systemowego leczenia farmakologicznego wartościowe jest stosowanie sorafenibu, co może wydłużyć przeżycie u starannie wybranych chorych.

Niezależnie od poprawy rokowania chorych na HCC w ostatnich latach nadal istnieje potrzeba wcześniejszego wykrywania oraz bardziej skutecznego leczenia we wczesnym i zaawansowanym stadium.

Piśmiennictwo

- Altekruse S.F., McGlynn K.A., Reichman M.E. Hepatocellular carcinoma incidence, mortality and survival trends in the United States from 1975 to 2005. *J. Clin. Oncol.* 2009; 27: 1485–1491.
- Bosch F.X., Ribes J., Diaz M., Cleries R. Primary liver cancer: world-wide incidence and trends. *Gastroenterology* 2004; 127 (supl. 1): 5–16.
- El-Serag H.B. Hepatocellular carcinoma: an epidemiologic view. *J. Clin. Gastroenterol.* 2002; 35 (supl. 1): 72–78.
- Llovet J.M., Burroughs A., Bruix J. Hepatocellular carcinoma. *Lancet* 2003; 362: 1907–1917.
- Małkowski P., Pacholczyk M., Łągiewska B. i wsp. Rak wątrobowokomórkowy — epidemiologia i leczenie. *Przegl. Epidemiol.* 2006; 60: 731–740.
- Krawczyk M. Rak wątrobowo-komórkowy. *Medical Science Review — Hepatologia* 2008; 8: 92–99.
- Jasiński B. Rak wątrobowo-komórkowy w wątrobie marskiej. *Postępy Nauk Medycznych* 1995; 8: 282–286.
- Benvegna L., Noventa F., Bernardinello E. i wsp. Evidence for an association between the aetiology of cirrhosis pattern of hepatocellular carcinoma development. *Gut* 2001; 48: 110–115.
- Tsai J.F., Chang W.Y., Jeng J.E. i wsp. Hepatitis B and C virus infection as a risk factor for hepatocellular carcinoma: a case control study. *Liver* 1994; 14: 98–102.
- Magdzik W. Epidemiologia wirusowych zapaleń wątroby typu B i C w Polsce, z uwzględnieniem dzieci. *Hepatologia Polska* 1997; 4 (supl. 1): 5–9.
- Polliciano T., Squadrino G., Cerenzia G. i wsp. Hepatitis B virus maintains its pro-oncogenic properties in the case of occult HBV infection. *Gastroenterology* 2004; 126: 102–110.
- Naoumov N.Y., Chokshi S., Metivier E. i wsp. Hepatitis C virus infection in the development of hepatocellular carcinoma in cirrhosis. *J. Hepatol.* 1997; 27: 331–336.
- Benhamou Y. Hepatitis B in the HIV — coinfecting patients. *J. AIDS* 2007; 54 (supl. 2): 57–65.
- Stickel F., Schuppan D., Hahn E.G., Seitz H.K. Carcinogenic effects of alcohol in carcinogenesis. *Gut* 2002; 51: 132–139.
- Thomas M.B. Hepatocellular carcinoma: the need for progress. *J. Clin. Oncol.* 2005; 23: 2892–2899.
- Sligte K., Bourass I., Sels J.P. i wsp. Non-alcoholic steatohepatitis: review of growing medical problem. *Eur. J. Intern. Med.* 2004; 15: 10–21.
- Sorrentino P., D'Angelo S., Ferbo U. i wsp. Liver iron excess in patients with hepatocellular carcinoma developed on non-alcoholic steatohepatitis. *J. Hepatol.* 2009; 50: 351–357.
- Ryder S.D. Guidelines for the diagnosis and treatment of hepatocellular carcinoma (HCC) in adults. *Gut* 2003; 52 (supl. 3): 1–8.
- Llovet J., Bustamante J., Castells A. i wsp. Natural history of untreated nonsurgical hepatocellular carcinoma: rationale for the design and evaluation of therapeutic trials. *Hepatology* 1999; 29: 62–67.
- Gish R. Hepatocellular carcinoma: overcoming challenges in disease management. *Clin. Gastroenterol. Hepatol.* 2006; 4: 252–261.
- Brancatelli G., Federle M.P., Grazioli L. i wsp. Hepatocellular carcinoma in noncirrhotic liver. *Radiology* 2002; 222: 89–94.
- Laghi A., Iannaccone R., Plinio-Rossi P. i wsp. Hepatocellular carcinoma: detection with triple-phase multi-detector row helical CT in patients with chronic hepatitis. *Radiology* 2003; 226: 543–549.
- Michałowicz B., Pawlak J., Małkowski P. i wsp. Clinical importance of intraabdominal arterio-venous fistulae. *Medical Science Monitor* 2003; 9 (supl. 2): 52–55.
- Rahbin N., Siosteen A.K., Elvin A. i wsp. Detection and characterization of focal lesions with contrast-enhanced ultrasonography in patients with hepatitis C-induced liver cirrhosis. *Acta Radiol.* 2008; 3: 252–257.
- Shimizu A., Ito K., Koike S. i wsp. Cirrhosis or chronic hepatitis: evaluation of small (< or = 2 cm) hepatic lesions. *Radiology* 2003; 226: 550–555.
- Heiken J.P., Mentas C.O., Elsayes K. Liver. W: Lee K.T., Sagel S.S., Stanley R.J., Heiken J.P. (red.). *Computed body tomography with MRI correlation* (wyd. 4). Lippincott and Williams & Wilkins, Philadelphia 2006: 829–930.
- Ichikawa T., Federle M.P., Grazioli L. i wsp. Fibrolamellar hepatocellular carcinoma: pre- and post-therapy evaluation with CT and MR imaging. *Radiology* 2000; 217: 145–151.
- Bruix J., Sherman M., Llovet J. i wsp. Clinical management of hepatocellular carcinoma: conclusions of the Barcelona-2000 EASL conference. *J. Hepatol.* 2001; 35: 421–430.
- Bruix J., Sherman M. Practice Guidelines of the Committee American Association for the Study of Liver Diseases - management of hepatocellular carcinoma. *Hepatology* 2005; 42: 1208–1236.
- Małkowski P., Wasiak D., Czerwiński J. Rekomendacje dotyczące rozpoznania i leczenia raka wątrobowokomórkowego. *Medical Science Review Hepatologia* 2009; 4: 27–33.
- Llovet J., Bruix J. Novel advancements in the management of hepatocellular carcinoma in 2008. *J. Hepatol.* 2008; 48 (supl. 1): 20–37.
- Llovet J.M., Bisceglie A.M., Bruix J. i wsp. Panel of experts in HCC-design clinical trials. Design and endpoints of clinical trials in hepatocellular carcinoma. *J. Natl. Cancer Inst.* 2008; 100: 698–711.
- Greene F.L. *AJCC cancer staging manual* (wyd. 6). Springer-Verlag, New York 2002.
- Benson III A.B., Abrams T.A., Ben-Josef E. i wsp. (NCCN Hepatobiliary Cancers Panel Members) Guidelines Index. *Hepatobiliary Cancers. Practice Guidelines in Oncology* 2009 (version 2/2009, 03/09/09). National Comprehensive Cancer Network; www.nccn.org.
- Hamilton S.R., Aaltonen L.A. WHO classification of tumours. *Tumours of the digestive system*. IARC Press, Lyon 2000.
- Burt D., Portmann B.C., Ferrell L.D. *MacSween's pathology of the liver*. Churchill Livingstone Elsevier, 2007.
- Lin S.M., Lin C.J., Lin C.C. i wsp. Randomised controlled trial comparing percutaneous radiofrequency thermal ablation, percutaneous ethanol injection, and percutaneous acetic acid injection to treat hepatocellular carcinoma of 3 cm or less. *Gut* 2005; 54: 1151–1156.
- Llovet J.M., Bruix J. Systematic review of randomized trials for unresectable hepatocellular carcinoma: chemoembolization improves survival. *Hepatology* 2003; 37: 429–442.
- Llovet J.M., Vilana R., Bru C. i wsp. Increased risk of tumor seeding after percutaneous radiofrequency ablation for single hepatocellular carcinoma. *Hepatology* 2001; 33: 1124–1129.
- Rougier P., Mitry E., Barbare J.C., Taieb J. Hepatocellular carcinoma (HCC): an update. *Semin. Oncol.* 2007; 34 (supl. 1): 12–20.
- Adam R. Assessment of hepatic functional reserve for liver resection. 6th International Meeting Hepatocellular Carcinoma: Eastern and Western Experiences. Seul 2008.
- Abdalla E.K., Denys A., Hasegawa K. i wsp. Treatment of large and advanced hepatocellular carcinoma. *Ann. Surg. Oncol.* 2008; 15: 979–985.
- Mazzaferro V., Regalia E., Doci R. i wsp. Liver transplantation for the treatment of small hepatocellular carcinomas in patients with cirrhosis. *N. Engl. J. Med.* 1996; 334: 693–699.
- Yao F.Y., Ferrel L., Bass N.M. i wsp. Liver transplantation for hepatocellular carcinoma: expansion of the tumor size limits does not adversely impact survival. *Hepatology* 2001; 33: 1394–1403.
- Johnson P.J. Hepatocellular carcinoma: is current therapy really altering outcome. *Gut* 2002; 51: 459–462.
- Lai C.L., Wu P.C., Chan G.C. i wsp. Doxorubicin versus no antitumor therapy in inoperable hepatocellular carcinoma. *Cancer* 1988; 62: 479–483.

47. Yeo W., Mok T.S., Zee B. i wsp. A randomized phase III study of doxorubicin versus cisplatin/interferon alpha-2b/ doxorubicin/fluorouracil (PIAF) combination chemotherapy for unresectable hepatocellular carcinoma. *J. Natl. Cancer Inst.* 2005; 97: 1532–1538.
48. Chan S.L., Mo F.K.F., Johnson P.J. i wsp. New utility of an old marker: serial α -fetoprotein measurement in predicting radiologic response and survival of patients with hepatocellular carcinoma undergoing systemic chemotherapy. *J. Clin. Oncol.* 2009; 27: 446–452.
49. Mathurin P., Raynard B., Dharancy S. i wsp. Meta-analysis: evaluation of adjuvant therapy after curative liver resection for hepatocellular carcinoma. *Aliment. Pharmacol. Ther.* 2003; 17: 1247–1261.
50. Lo C.M., Tsao W.K., Liu C.L. i wsp. Randomized controlled trial of transarterial lipiodol chemoembolization for unresectable hepatocellular carcinoma. *Hepatology* 2002; 35: 1164–1171.
51. Llovet J.M., Real M.J., Montana X. i wsp. Arterial embolisation or chemoembolisation versus symptomatic treatment in patients with unresectable hepatocellular carcinoma: a randomised controlled trial. *Lancet* 2002; 359: 1734–1739.
52. Barbare J.C., Bouche O., Bonnetain F. i wsp. Randomized controlled trial of tamoxifen in advanced hepatocellular carcinoma. *J. Clin. Oncol.* 2005; 23: 4338–4346.
53. Dimitroulopoulos D., Xinopoulos D., Tsamakidis K. i wsp. The role of sandostatin LAR in treating patients with advanced hepatocellular cancer. *Hepatogastroenterology* 2002; 49: 1245–1250.
54. Lai C.L., Lau J.Y., Wu P.C. i wsp. Recombinant interferon alpha in inoperable hepatocellular carcinoma: a randomized controlled trial. *Hepatology* 1993; 7: 389–394.
55. Llovet J.M., Sala M., Castells L. i wsp. Randomized controlled trial of interferon treatment for advanced hepatocellular carcinoma. *Hepatology* 2000; 1: 54–58.
56. Villanueva A., Newell P., Chiang D.Y., Friedman S.L., Llovet J.M. Genomics and signalling pathways in hepatocellular carcinoma. *Semin. Liver Dis.* 2007; 27: 55–76.
57. Liu L., Cao Y., Chen C. i wsp. Sorafenib blocks the RAF/MEK/ERK pathway, inhibits tumor angiogenesis, and induces tumor cell apoptosis in hepatocellular carcinoma model PLC/PRF/5. *Cancer Res.* 2006; 66: 11851–11858.
58. Llovet J.M., Ricci S., Mazzaferro V. i wsp. Sorafenib in hepatocellular carcinoma. *N. Engl. J. Med.* 2008; 359: 378–390.
59. Sangro B: Radiation therapy for hepatocellular carcinoma. *The International Liver Congress 2009. EASL Postgraduated Course. Liver Tumours; Copenhagen April 22–23, 2009: 36–41.*